






Tratamento de fraturas ipsilaterais da diáfise e do colo do fêmur com implante único

Treatment of ipsilateral fractures of the shaft and femoral neck with single implant.

Renata Clazzer¹ , Diego Ariel de Lima² , Marcos Levy Machado Barbalho Viana³ , Keilerte Renes Gurgel Paiva⁴ , Lana Lacerda de Lima⁵ 

1. Discente do curso de Medicina da Universidade do Estado do Rio Grande do Norte (UERN), Mossoró, RN, Brasil. 2. Docente do curso de Medicina da Universidade Federal Rural do Semi-Árido (UFERSA), Mossoró, RN, Brasil. 3. Médico residente da Universidade Federal do Ceará (UFC), Fortaleza, CE, Brasil. 4. Docente do curso de Medicina da Universidade do Estado do Rio Grande do Norte (UERN), Mossoró, RN, Brasil. 5. Docente do curso de Medicina da Universidade Federal Rural do Semi-Árido (UFERSA), Mossoró, RN, Brasil

Resumo

Objetivo: apresentar um caso de coxa vara após tratamento de fraturas ipsilaterais da diáfise e do colo do fêmur com implante único e revisar sistematicamente a literatura sobre o assunto. **Metodologia:** foi realizada pesquisa em maio de 2019 nas bases de dados do PubMed, Clinicalkey e Google Scholar, com limite de data nos últimos cinco anos. Os seguintes termos de indexação foram usados para a busca: "intertrochanteric and ipsilateral shaft fractures" e "femoral neck and ipsilateral shaft fractures". Apenas estudos clínicos que apresentassem sugestões de manejo no tratamento de fratura do fêmur proximal e diafisário ipsilateral foram selecionados. Foram excluídos os estudos nos quais não apresentavam indicação da técnica de tratamento, assim como artigos de revisão e capítulos de livros ou periódicos não indexados. **Resultados:** finalizou-se a busca com número total de 21 artigos encontrados. Nenhum dos métodos de fixação disponíveis (implante único ou múltiplo) mostrou clara superioridade para abordar a associação de fraturas do fêmur proximal e diáfise do fêmur ipsilateral. No relato de caso, mesmo com a consolidação em varo do colo femoral, o quadro do paciente evoluiu bem. A fratura do colo era basocervical e, possivelmente, teve um comportamento mais próximo à fratura transtrocanterica, o que explica a evolução favorável, mesmo com desvio. **Conclusão:** nenhum método mostrou evidente superioridade ao outro. Deve-se atentar para a redução estável e a fixação rígida da fratura proximal, sobretudo do colo, embora a fixação da fratura diafisária não deva dificultar as ações sobre a fratura proximal.

Palavras-chave: Fraturas do Fêmur. Fraturas do Quadril. Fixação de Fraturas.

Abstract

Objective: to present a case of coxa vara after treatment of ipsilateral fractures of the shaft and femoral neck with a single implant and systematically review the literature on the subject. **Methods:** research was conducted in May 2019 in the databases of PubMed, Clinicalkey and Google Scholar, with date limit in the last five years. The following indexing terms were used for the search: "intertrochanteric and ipsilateral shaft fractures" and "femoral neck and ipsilateral shaft fractures". Only clinical studies that presented management suggestions for the treatment of proximal and ipsilateral femoral shaft fractures were selected. Studies in which they did not have an indication of treatment technique were excluded, as well as review articles and chapters of non-indexed books or journals. **Results:** the search was completed with a total number of 21 articles found. None of the available fixation methods (single or multiple implants) showed clear superiority to address the association of fractures of the proximal femur and diaphysis of the ipsilateral femur. In the case report, even with varus consolidation of the femoral neck, the patient evolved well. The neck fracture was basocervical and possibly had a behavior closer to the transtrochanteric fracture, which explains the favorable evolution, even with deviation. **Conclusion:** no method showed an evident superiority to the other. Attention should be paid to ensure stable reduction and rigid fixation of the proximal fracture, especially the neck, and fixation of the shaft fracture should not hamper the actions on the proximal fracture.

Keywords: Femoral Fractures. Hip Fractures. Fracture Fixation.

INTRODUÇÃO

A incidência das fraturas do fêmur proximal aumentou, significativamente, nas últimas décadas, devendo duplicar nos próximos 25 anos devido ao aumento da esperança média de vida¹. Com o aumento dos traumas decorrentes de acidentes automobilísticos, esse padrão de fratura também ganhou destaque na população mais jovem, principalmente associado a outras fraturas, como a diafisária do fêmur ipsilateral².

As fraturas ipsilaterais da diáfise e do fêmur proximal ocorrem

em torno de 3 a 10% das fraturas femorais³. Indubitavelmente, o tratamento de escolha é o cirúrgico. Muitas técnicas são descritas; contudo, a escolha do implante ideal ainda gera controvérsia, assim como as principais complicações de cada técnica⁴.

Assim, o objetivo do presente estudo é apresentar um caso de coxa vara após tratamento de fraturas ipsilaterais da diáfise e do colo do fêmur com implante único e revisar, sistematicamente,

Correspondente: Diego Ariel de Lima. Universidade Federal Rural do Semi-Árido (UFERSA), Mossoró, RN, Brasil. E-mail: arieldelima.diego@gmail.com
Recebido em: 13 Out 2019; Revisado em: 27 Fev 2020; 2 Abr 2020; Aceito em: 7 Abr 2020

2 Tratamento de fraturas ipsilaterais da diáfise e do colo do fêmur com implante único

a literatura sobre o assunto.

METODOLOGIA

Revisão de Literatura

Esta pesquisa eletrônica foi realizada em maio de 2019 por dois dos autores (Clazzer, R. e Ariel de Lima, D.), nas bases de dados do PubMed, Clinicalkey e Google Scholar, com limite de data nos últimos cinco anos (2015 a 2019).

Os seguintes termos de indexação foram usados para a busca: "intertrochanteric and ipsilateral shaft fractures" e "femoral neck and ipsilateral shaft fractures".

Foram utilizados os títulos e os resumos para selecionar artigos que responderam ao objetivo de pesquisa. Assim, apenas os artigos que apresentassem estudos com sugestões de manejo no tratamento de fratura do fêmur proximal e diafisário ipsilateral nos títulos e/ou resumos foram selecionados. Os artigos selecionados foram lidos em versão completa, e suas listas de referência foram pesquisadas, manualmente, em busca de adicionais publicações relevantes. As discrepâncias na extração de dados foram resolvidas por meio de discussão entre os autores.

Como critério de inclusão, apenas estudos clínicos, que apresentassem com sugestões de manejo no tratamento de fratura do fêmur proximal e diafisário ipsilateral foram selecionados. Somente os artigos que possuíam versão completa ou, pelo menos, o resumo em inglês, foram incluídos. Foram excluídos os estudos nos quais não apresentavam indicação da técnica de tratamento, assim como artigos de revisão e capítulos de livros ou periódicos não indexados.

Os seguintes dados foram pesquisados nos estudos incluídos: autores e data de publicação, implante de escolha, resultado clínico, complicações, média de idade e seguimento.

RESULTADOS

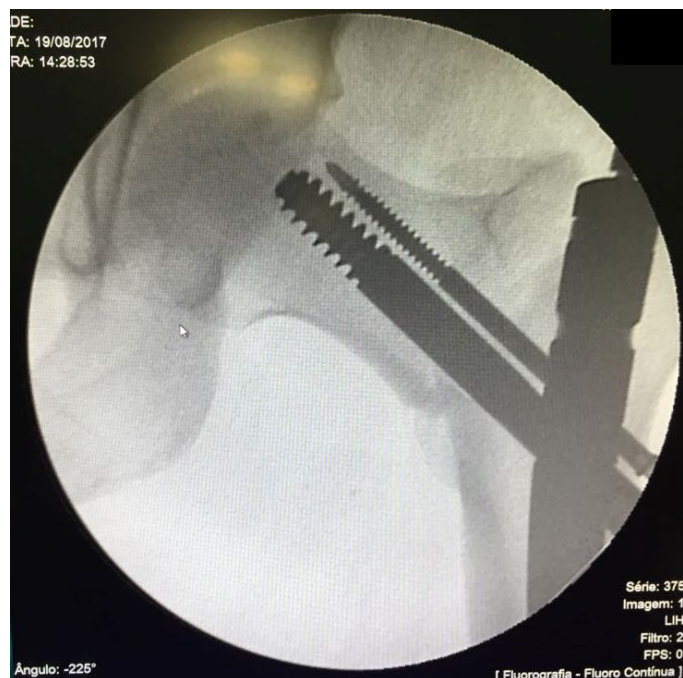
Relato de Caso

Paciente IAF, 27 anos, masculino, pardo, vítima de acidente automobilístico (moto X carro), deu entrada em um pronto atendimento. Depois de realizada estabilização inicial, foi diagnosticada fratura diafisária e basocervical do fêmur ipsilateral e indicado o procedimento cirúrgico para tratamento do caso. Optou-se por implante único para a resolução das duas fraturas: haste cefalomedular.

Após o paciente ser posicionado em mesa de tração, tentou-se, com auxílio de fluoroscopia, a redução da fratura. A fratura basocervical tinha uma extensão para o grande trocânter e, durante a abordagem do ponto de entrada, o inicializador adentrou no foco, ocorrendo uma diastase com perda da

redução em varo do fragmento proximal (figura 1). Optou-se por não refazer o ponto de entrada e transcorrer com o procedimento, o qual terminou sem demais intercorrências.

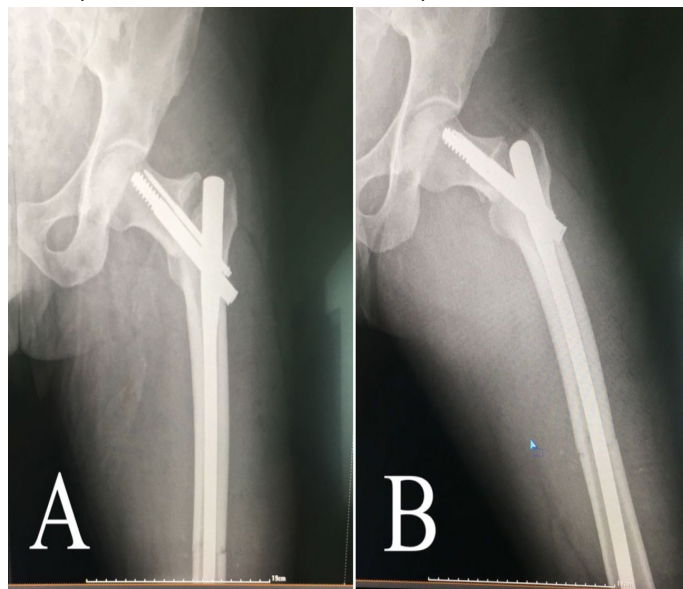
Figura 1. Fluoroscopia intraoperatória.



Evidenciado desvio em varo do fêmur proximal.

No pós-operatório, exames de imagem comprovaram o varismo do fragmento proximal de 115°, com implante no foco (figura 2). A fratura diafisária apresentava-se com boa redução (figura 2). Embora houvesse presença de desvio e risco de não consolidação, optou-se pelo seguimento.

Figura 2. Radiografia pós-operatória imediata. A. Incidência em anteroposterior. B. Incidência em oblíquo.



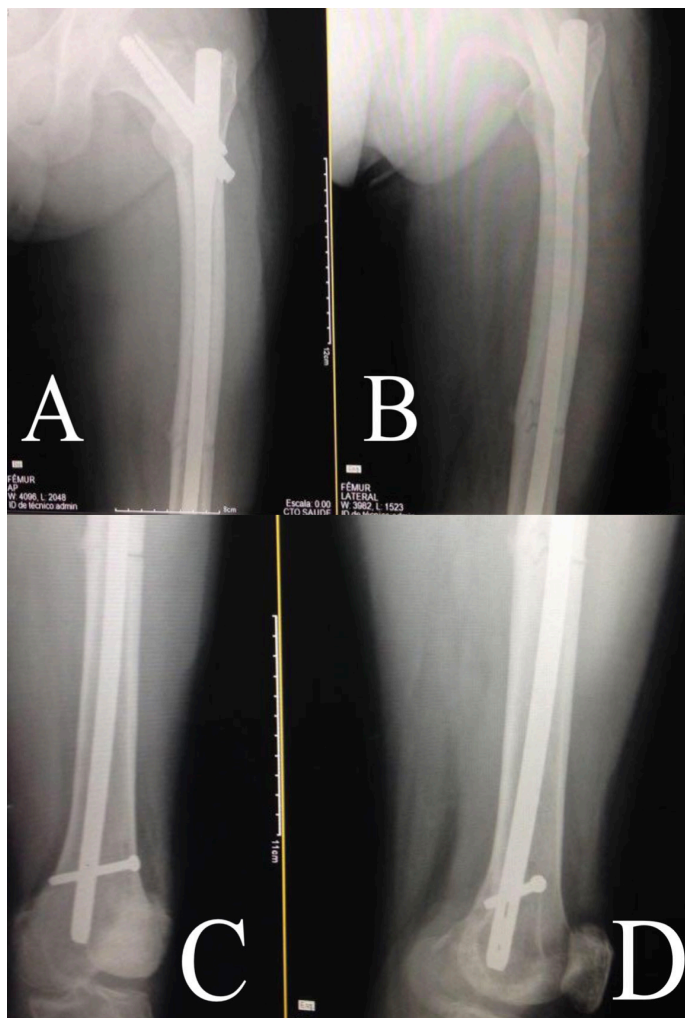
Evidência de desvio em varo de 115° do fragmento proximal e boa redução do fêmur diafisário.

3 Tratamento de fraturas ipsilaterais da diáfise e do colo do fêmur com implante único

O paciente foi autorizado a sentar com apoio e iniciar fisioterapia passiva no segundo dia pós-operatório. A carga parcial foi iniciada com dois meses, e a carga total com quatro. O paciente foi acompanhado, quinzenalmente, mediante a avaliação clínica e radiológica nos dois primeiros meses (figura 3). A avaliação radiológica buscou sinais de consolidação, necrose avascular, absorção do colo do fêmur, falha do implante e alterações osteoartrosicas. Até o 24º mês de acompanhamento, nenhuma dessas foi evidenciada.

Apesar da constatação de desvio e diástase, o quadro do paciente evoluiu com consolidação, sem queixas algicas e com bom arco de movimento do quadril (figuras 4 e 5).

Figura 3. Radiografia após dois meses de cirurgia. A. Incidência em anteroposterior do fêmur proximal. B. Incidência em oblíquo do fêmur proximal. C e D. Incidência em oblíquo do fêmur distal

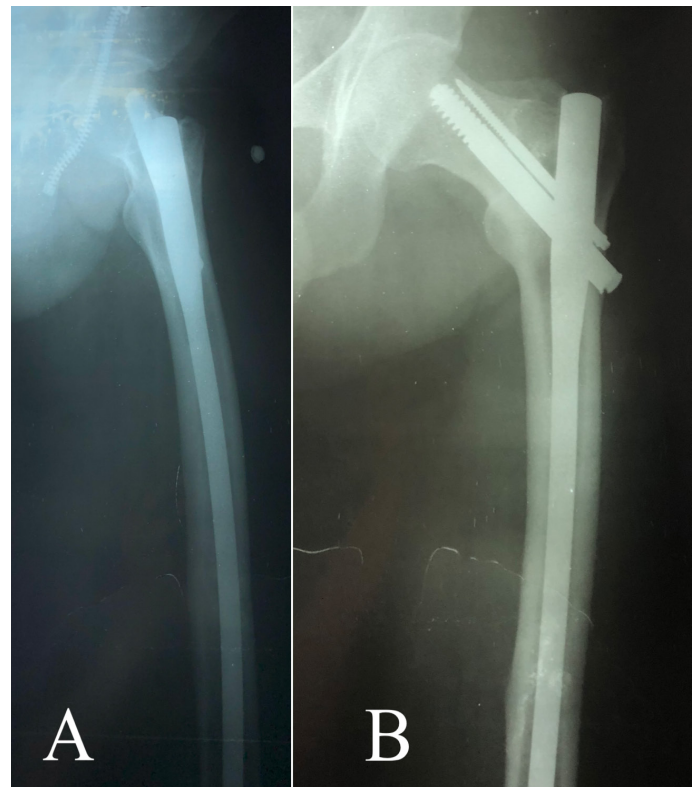


Mantida a posição do implante e visualizada a consolidação no fêmur proximal e diafisário.

Figura 4. Resultado clínico após dois anos de cirurgia.

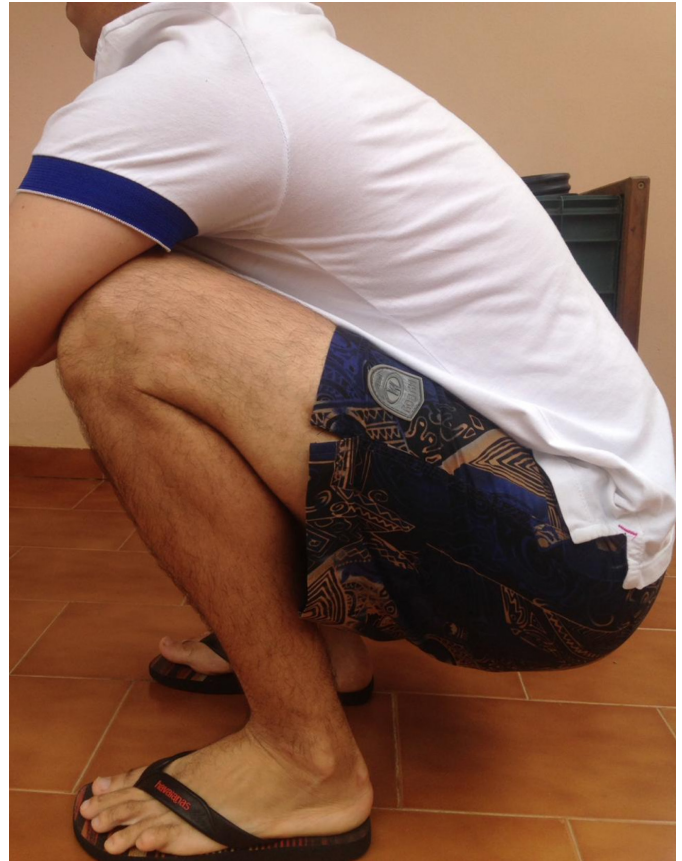

Figura 5. Radiografia após 2 anos de cirurgia. A. Incidência em oblíquo. B. Incidência em anteroposterior.



Mantida a posição do implante e visualizada a consolidação no fêmur proximal e diafisário.

Artigos encontrados

Foram encontrados 26 artigos no PubMed [intertrochanteric and ipsilateral shaft fractures (3) e femoral neck and ipsilateral shaft fractures (23)], 0 no ClinicalKey [intertrochanteric and ipsilateral shaft fractures (0) e femoral neck and ipsilateral shaft fractures (0)] e 2.384 no Google Scholar [intertrochanteric and ipsilateral shaft fractures (829) e femoral neck and ipsilateral shaft fractures (1.560)].

Depois de excluir os artigos que estavam indexados, simultaneamente, em mais de uma base de dados, chegou-se ao número de 824 artigos.

Após a leitura dos títulos e resumos, foi obtido o número de 50 artigos. Por fim, após leitura completa dos artigos e aplicação dos critérios de exclusão, finalizou-se a busca, com número total de 21 artigos encontrados.

Pacientes

Nos 21 artigos selecionados, foram estudados 384 pacientes, com idades variadas, todavia com a maioria entre a 3ª e a 5ª década de vida.

Implante de Escolha

Como não existe um padrão-ouro definido para esses

tipos de fratura, basicamente, os artigos analisaram a utilização de implante único para o tratamento das duas fraturas (principalmente a haste cefalomedular) e implantes independentes para cada fratura (1 implante para o fêmur proximal e outro para a diáfise).

Resultado clínico

A maioria apresentou resultados bons e satisfatórios, independente do implante escolhido. Contudo, o resultado clínico estava sempre associado à qualidade da redução das fraturas, principalmente do fêmur proximal, sobretudo do colo.

Complicações

Entre as principais complicações descritas, foram encontrados óbito, osteonecrose, consolidação viciosa (principalmente coxa vara), pseudoartrose, infecção e falha do implante. As complicações não estavam associadas ao tipo de implante utilizado.

Na presente pesquisa, foram comparados diversos estudos em busca de fatores que sobrepujassem um método de implante em relação ao outro, para fins de esclarecer os de mais vantajosos resultados, conforme expresso na tabela 1.

Tabela 1. Resultados encontrados

Autor/ano	Observação	Implante	Resultados	Complicações	Seguimento
LABZA et al. ⁵	Diagnóstico da fratura de colo retardado.	Haste cefalomedular.	Falha do implante. Evolução para artroplastia.	Colapso em varo proximal.	1 paciente de 56 anos.
WANG et al. ⁶	A haste cefalomedular é uma boa escolha para as fraturas ipsilaterais do colo do fêmur e da diáfise, com as vantagens de menos traumatismo e complicações nos tecidos moles.	Haste cefalomedular.	Bons resultados em 72,7% dos casos.	Má união de 1 colo e de 2 diáfises.	11 pacientes, média de 38,9 anos e seguimento médio de 23,45 meses.
IRIFUNE et al. ⁷	Relato de caso.	Haste retrógrada e parafusos canulados no colo.	Evoluiu para artroplastia total de quadril.	Não união do colo.	1 paciente de 38 anos e seguimento de 15 semanas.
OSTRUM et al. ⁸	Não houve diferença na união ou no alinhamento do colo femoral ao comparar parafusos canulados a um parafuso dinâmico do quadril (DHS).	Haste retrógrada associada com parafusos canulados ou DHS.	A taxa de união foi de 98% nas fraturas do colo e 91,3% nas fraturas diafisárias do fêmur.	Cinco más uniões proximais (5%).	95 pacientes, média de 33,1 anos e seguimento médio de 23,92 meses.
PAYNE et al. ⁹		Para fraturas intertrocantericas estáveis e fraturas do colo femoral, recomendado um DHS proximal e uma haste femoral retrógrada. Para fraturas intertrocantericas instáveis, recomendado o tratamento com um único implante (haste cefalomedular).	100% de consolidação.	1 caso de joelho rígido.	6 pacientes, com idade entre 19 e 42 anos.
SHAH et al. ¹⁰	Implante único produz resultados clínicos e funcionais aceitáveis se a redução do colo for anatomicamente alcançada.	Haste cefalomedular.	100% de consolidação.	Sem complicações.	27 pacientes, idade de 18 a 60 anos e média de 48,8 semanas de seguimento.

5 Tratamento de fraturas ipsilaterais da diáfise e do colo do fêmur com implante único

Autor/ano	Observação	Implante	Resultados	Complicações	Seguimento
AHMAD et al. ¹	Técnica menos invasiva.	Haste cefalomedular.	Bons resultados em 77,8% dos casos.	1 casos de pseudoartrose.	18 pacientes, média de 36 anos de idade e 3,5 anos em média de seguimento.
LAWSON et al. ¹	Os resultados geralmente são bons se os médicos levarem em conta as duas fraturas no manejo.	5 casos com implante único (4 hastes cefalomedulares e 1 com placa lamina 130º) e 5 com duplo implante.	40% de bons e 40% de médios resultados.	2 casos de pseudoartrose do colo (implante duplo).	10 pacientes, 46 anos de média, seguimento médio de 43,5 meses.
VON RÜDEN et al. ¹²	Autores preferem duplo implante com sobreposição deles.	Implante único; duplo implante com sobreposição deles e duplo implante sem sobreposição.	Bons resultados clínicos foram encontrados em 77,7% em duplo implante com sobreposição deles e em 77,8% no grupo implante único e em 75% no grupo com duplo implante sem sobreposição.	21 caos complicados: óbito, coxa vara, pseudoartrose, infecção e falha do implante.	65 pacientes, média de 45 anos de idade e seguimento médio de 2 anos.
RAJASEKARAN et al. ¹³	Fratura de acetábulo associada e grande deslocamento do colo.	Implante único com haste cefalomedular.		Evolução para osteonecrose.	1 paciente de 52 anos e 22 meses de seguimento.
MOHAPATRA et al. ³	Ambos os métodos de tratamento utilizados no estudo fornecem resultados funcionais satisfatórios.	10 com implante único e 8 com duplo implante.	75% de bons resultados no grupo de duplo implante e 70% no implante único.	1 coxa vara e 1 caso de osteonecrose no grupo de implante único	18 paciente, variando de 20 a 51 anos, seguimento de 18 a 36 meses.
GAO et al. ¹⁴	Sem diferença entre os implantes. Contudo, duplo implante parece mais vantajoso quando a fratura do colo for instável.	20 com implante único e 22 com duplo implante.	Bom resultado nos 2 grupos.	1 coxa vara e pseudoartrose no grupo de implante único.	42 pacientes.
ZHAO et al. ¹⁵		Haste cefalomedular com um parafuso canulado adicional no fêmur proximal.	Bons resultados.	Sem complicações maiores.	10 pacientes com 18 meses de seguimento.
KIM et al. ¹⁶		Implante único.	Bons resultados.	Sem complicações maiores.	1 paciente de 51 anos e 6 meses de seguimento.
PEAKE e TROMPETER ¹⁷	Fratura atípica (bifosfonado).	Duplo implante sem sobreposição (DHS e placa).	Bons resultados.	Sem complicações maiores.	1 paciente de 69 anos e 1 ano de seguimento.
HUANG, LIU e CHEN ¹⁸		Implante único.	Bons resultados.	Sem complicações maiores.	2 pacientes.
LEE et al. ¹⁹		Implante único precedido por fios de kirschner temporários.	Bons resultados.	Sem complicações maiores.	11 pacientes com idade média de 51 anos e 2 anos de seguimento.
ENE et al. ²⁰	Nenhum dos métodos de fixação disponíveis mostrou clara superioridade para abordar essa associação de fraturas.	Implante único (13) e implante duplo (8).	Bons resultados.	Sem complicações maiores.	21 pacientes, com 1 a 2 anos de seguimento.
ELSAYED e ELGOHARY ²¹		Haste anterógrada e parafusos canulados no fêmur proximal.	Bons resultados.	Sem complicações maiores.	11 pacientes (fêmur proximal e diafisário), com idade entre 23 e 56 anos e seguimento de 23 a 48 meses.
SENGODAN, ELANGOVAN e KUMAR ²²	O fator mais importante é a redução anatômica e a fixação interna estável de ambas as fraturas.	5 implantes únicos e 3 implantes duplos.	Bons resultados.	Sem complicações maiores.	8 pacientes.
KHAREL ²³	Ambas as estratégias de tratamento alcançaram resultados aceitáveis.	11 implantes únicos e 13 implantes duplos.	Bons resultados.	Sem complicações maiores.	24 pacientes, média de 40 anos e seguimento aproximado de 20 meses.

DISCUSSÃO

O principal achado do presente estudo foi evidenciar que nenhum dos métodos de fixação disponíveis mostrou clara superioridade para abordar a associação de fraturas ipsilaterais do fêmur proximal e diáfise. No relato de caso, mesmo com a consolidação viciosa, o quadro do paciente evoluiu bem, pois é provável que o ele tenha evoluído de forma favorável, pois a fratura do colo era basocervical.

Fraturas basocervicais do fêmur são lesões relativamente raras, responsáveis por apenas 1,8% a 7,6% das fraturas do quadril¹⁶. Devido à sua localização anatômica, elas são uma forma intermediária entre as fraturas do colo do fêmur e as intertrocânticas; contudo, com melhor potencial de consolidação em relação à fratura de colo. Sem diretrizes claras quanto à localização precisa da região basocervical, muitos autores a consideram uma fratura extracapsular^{21, 24, 25}.

A região extracapsular do fêmur é uma área de grande concentração de estresse devido às suas inserções musculares, sujeita a várias forças deformantes. A deformidade clássica é flexão, abdução e rotação externa do fragmento proximal do fêmur. Os adutores, inseridos na região distal do fêmur, são responsáveis pela deformidade em varo^{5,16}.

As fraturas diafisárias femorais são frequentes em pacientes jovens, vítimas de trauma de alta energia, principalmente em acidentes automobilísticos, fazendo que seja frequente a associação com lesões no joelho ou na região proximal²⁶. Grande parte dessa energia cinética é dissipada na fratura diafisária, podendo a energia residual seguir em direção ao quadril e causar fratura no fêmur proximal²⁷.

As fraturas ipsilaterais da diáfise e do colo do fêmur vêm apresentando uma incidência crescente³. Contudo, nesses casos, o diagnóstico da fratura do colo não é prontamente realizado em 19 a 31% dos pacientes^{26,28}. Por essa razão, é importante a avaliação cautelosa do quadril em busca de fraturas nessa região.

Segundo Singh et al.²⁶, o tratamento das fraturas ipsilaterais do colo do fêmur e da diáfise é desafiador, existindo muitas opções. Podemos citar:

1. haste femoral anterógrada para diáfise associado a parafusos canulados por fora da haste para o fêmur proximal;
2. placa e parafuso para diáfise associado a parafusos canulados para o fêmur proximal;
3. haste femoral retrógrada para diáfise associado a parafusos canulados para o fêmur proximal;
4. implante único com haste cefalomedular.

Mesmo com tantas técnicas de tratamento descritas, não há consenso quanto ao método ideal²⁴.

Em estudo realizado por Neto et al.²⁷, em 90% dos casos de associação de fraturas colo-diáfise, eles optaram por fixação, utilizando implantes independentes, isto é, um método de fixação do colo e outro da diáfise. Os autores justificam a não escolha por um implante único, tipo haste cefalomedular, pelos seguintes motivos: 1) as hastes intramedulares não são bem indicadas em fraturas do colo do fêmur; 2) o ponto de entrada da haste intramedular está muito próximo da fratura do colo, 3) pode haver desvio da fratura no momento da introdução da haste e 4) nem sempre é fácil o posicionamento adequado dos parafusos para fixação do colo por meio da haste intramedular. O uso de implante único para tratar ambas as fraturas continua sendo uma opção; todavia, a redução e a fixação, simultaneamente, podem ser um desafio. Além das desvantagens mencionadas por Neto et al.²⁷, ainda podem ser inclusos o risco de um novo deslocamento da fratura do colo femoral e a possibilidade de comprometer ainda mais o suprimento sanguíneo na proximidade do ponto de entrada, visto que este pode coincidir com o local da fratura²⁴.

Como possíveis vantagens do implante único, podem ser mencionadas a redução do tempo cirúrgico total e a da perda de sangue durante o procedimento²⁹.

Para Watson e Moed⁴, as principais complicações do tratamento das fraturas do fêmur diafisário e proximal ipsilateral são: 1) perda da redução da fratura do colo, 2) retardo de consolidação e, 3) necrose avascular da cabeça femoral.

Já Chua et al.²⁵ alertaram que, em uma fratura do colo do fêmur, se houver dificuldade em obter uma redução fechada ou se houver angulação em varo residual, a chance de falha subsequente na fixação é alta, sendo a artroplastia considerada nesses casos.

No relato de caso em questão, mesmo com desvio em varo, o estado do paciente evoluiu com consolidação e bom arco de movimento, sendo realizado seguimento de dois anos. A ausência de dor e a preservação do arco de movimento foram os critérios utilizados para o desvio em varo ser aceito.

As fraturas da diáfise do fêmur associadas à fratura transtrocanterica ipsilateral parecem ter uma evolução tanto radiográfica quanto clínica melhor do que quando a fratura diafisária está associada à fratura do colo do fêmur²⁷. No presente relato, a fratura era basocervical e, provavelmente, teve um comportamento mais próximo à fratura transtrocanterica, o que explica a evolução favorável, mesmo com desvio.

CONCLUSÃO

Nenhum método mostrou evidente superioridade ao outro. Deve-se atentar para a redução estável e a fixação rígida da fratura proximal, sobretudo do colo, embora a fixação da fratura diafisária não deva dificultar as ações sobre a fratura proximal.

REFERÊNCIAS

1. Lawson E, Madougou S, Chigblo P, Quenum G, Ouangré A, Tidjani F, Goukodadja O, Akué AH. Ipsilateral proximal and shaft femoral fractures. *Chinese J. Trauma*. 2017 Jun 1; 20(3): 155-7.
2. Stockton DJ, Lefavre KA, Deakin DE, Osterhoff G, Yamada A, Broekhuysen HM, et al. Incidence, magnitude, and predictors of shortening in young femoral neck fractures. *J Orthop Trauma*. 2015 Sep 1;29(9):e293-8.
3. Mohapatra NC, Sethy GC, Rana R. Ipsilateral fracture neck and shaft of femur: A prospective analysis of two methods. *J Orthop Trauma Rehab*. 2017 Jan 1; 9(1): 17.
4. Watson JT, Moed BR. Ipsilateral femoral neck and shaft fractures: complications and their treatment. *Clin Orthop Rel Res*. 2002 Jun 1; 399: 78-86.
5. Labza S, Fassola I, Kunz B, Ertel W, Krasnici S. Delayed recognition of an ipsilateral femoral neck and shaft fracture leading to preventable subsequent complications: a case report. *Patient Saf Surg*. 2017 Dec; 11(1): 20.
6. Wang H, Li LH, Liu Z, Zhang JZ, Guo YZ. Reconstruction intramedullary nailing for treatment of ipsilateral femoral neck and shaft fractures. *Zhongguo Gu Shang*. 2015 Sep; 28(9):808-10.
7. Irifune H, Hirayama S, Takahashi N, Narimatsu E. Ipsilateral acetabular and femoral neck and shaft fractures. *Case Rep Orthop*. 2015 Jun; 2015: 351465.
8. Ostrum RF, Tornetta P, Watson JT, Christiano A, Vafek E. Ipsilateral proximal femur and shaft fractures treated with hip screws and a reamed retrograde intramedullary nail. *Clin Orthop Relat Res*. 2014 Sep 1; 472(9): 2751-8.
9. Payne DO, Schaefer T, Ming MD, Caton MD. Treatment of Concurrent Ipsilateral Femoral Neck and Shaft Fractures. *Research Appreciation Day*. 2017. Disponível em: <https://unthsc-ir.tdl.org/handle/20.500.12503/27586>.
10. Shah SK, Peracha A, Younus S, Khan A, Najjad KR, Ghazi MA. Use of Reconstruction Nail in The Treatment of Ipsilateral Femoral Neck and Shaft Fractures. *J. Pakistan Ortho Assoc*. 2017 Sep 7; 29(1):1-5.
11. Ahmad S, Shaan ZH, Faizan M, Jilani LZ, Asif N, Abbas M. Role of reconstruction intramedullary nailing in the treatment of ipsilateral femoral neck and shaft fractures. *Saudi J Sports Med*. 2018 Jan 1;18(1): 22.
12. von Räden C, Tauber M, Woltmann A, Friederichs J, Hackl S, Bühren V, Hierholzer C. Surgical treatment of ipsilateral multi-level femoral fractures. *J Orthop Surg Res*. 2015 Dec;10(1):7.
13. Rajasekaran RB, Jayaramaraju D, Palanisami DR, Perumal R, Shanmuganathan R. Ipsilateral Acetabular Fracture with Displaced Femoral Head and Femoral Shaft Fracture: A Complex Floating Hip Injury. *Case Rep Orthop*. 2018 Jul; 2018: 4937472.
14. Gao J, Chen Z, Long BI, Yuan Z. Comparison of intramedullary nail and retrograde intramedullary nail combined with hollow lag screw fixation for treatment of ipsilateral femoral neck and shaft fractures. *Chinese J. Orthop*. 2017 Jan 1;37(17): 1081-7.
15. Zhao Y, Yu J, Wang C, Zhu D, Yu T. Long Gamma3 compressing interlocking nails with a supplementary cross-cannulated screw for ipsilateral femoral neck and shaft fractures. *Int. J. Clin. Exp. Med*. 2016 Jul 1; 9(7).
16. Kim BS, Cho JW, Yeo DH, Oh JK. Surgical Treatment of Ipsilateral multi-level femoral fracture Treated using antegrade Intramedullary nail. *Journal of Trauma and Injury*. 2018 Aug 31; 31(2): 96-102.
17. Peake C, Trompeter A. Low-energy atypical femoral shaft and ipsilateral neck fracture: a rare association. *BMJ Case Rep*. 2017 Dec 1; 2017: bcr-2017.
18. Huang SH, Liu AL, Chen PJ. Treatment of Ipsilateral Basicervical Femoral Neck and Shaft Fractures with Cephalomedullary Nail (PFNA-II): Report of Two Cases and Review of Literature. *For J. Muscul Dis*. 2015 Feb 1; 6(1): 35-41.
19. Lee SJ, Lee SH, Ha SH, Lee GC. Treatment for concurrent ipsilateral femoral neck and shaft fractures using reconstruction nail with temporary K-wires. *J Korean Fract Soc*. 2015 Jan 1; 28(1):23-9.
20. Ene R, Nica M, Panti Z, Pleniceanu M, Ene P, Cirstoiu M, et al. Fixation system design in ipsilateral proximal femur and diaphyseal fractures in elderly patients. *InKey Eng. Materials*. 2016 May; 695: 106-110. doi: <https://doi.org/10.4028/www.scientific.net/KEM.695.106>.
21. Elsayed MA, Elgohary HS. Complex femoral fractures: management by interlocking nails and percutaneous cancellous screws. *Egypt Orthop J*. 2017 Jan 1;52(1):66.
22. Sengodan VC, Elangovan S, Kumar JS. MANAGEMENT OF IPSILATERAL FRACTURE OF HIP AND SHAFT OF FEMUR. *Int. J Cur Res. Rev*. 2015 Sep 1; 7(17): 7-14.
23. Kharel K. Ipsilateral femoral neck and shaft fractures: An analysis of two treatment methods. *Int J Orthop Sci*. 2017; 3: 774.
24. Egol KA, Leucht P. Proximal Femur Fractures: An Evidence-based Approach to Evaluation and Management. Springer; 2017 Dec 8.
25. Chua D, Jaglal SB, Schatzker J. Predictors of early failure of fixation in the treatment of displaced subcapital hip fractures. *J Orthop Traumatol*. 1998 May 1; 12(4):230-4.
26. Singh R, Rohilla R, Magu NK, Siwach R, Kadian V, Sangwan SS. Ipsilateral femoral neck and shaft fractures: a retrospective analysis of two treatment methods. *J Orthop Traumatol*. 2008 Sep 1; 9(3): 141-7.
27. Astur Neto Nelson, Lins RAB, Kojima KE, Cunha BL, Hungria JS Neto, Mercadante MT. Resultados do tratamento das fraturas da diáfise do fêmur ipsilaterais às do colo ou transtrocanterica. *Acta Ortop Bras*. 2010;18(5):255-60.
28. Tsai CH, Hsu HC, Fong YC, Lin CJ, Chen YH, Hsu CJ. Treatment for ipsilateral fractures of femoral neck and shaft. *Injury*. 2009 Jul 1;40(7):778-82.
29. Jain P, Maini L, Mishra P, Upadhyay A, Agarwal A. Cephalomedullary interlocked nail for ipsilateral hip and femoral shaft fractures. *Injury*. 2004 Oct 1; 35(10): 1031-8.

Como citar este artigo/How to cite this article:

Clazzer R, Lima DA, Viana MLMB, Paiva KRG, Lima LL. Tratamento de fraturas ipsilaterais da diáfise e do colo do fêmur com implante único. *J Health Biol Sci*. 2020; 8(1):1-7.